



La Vulva Normal

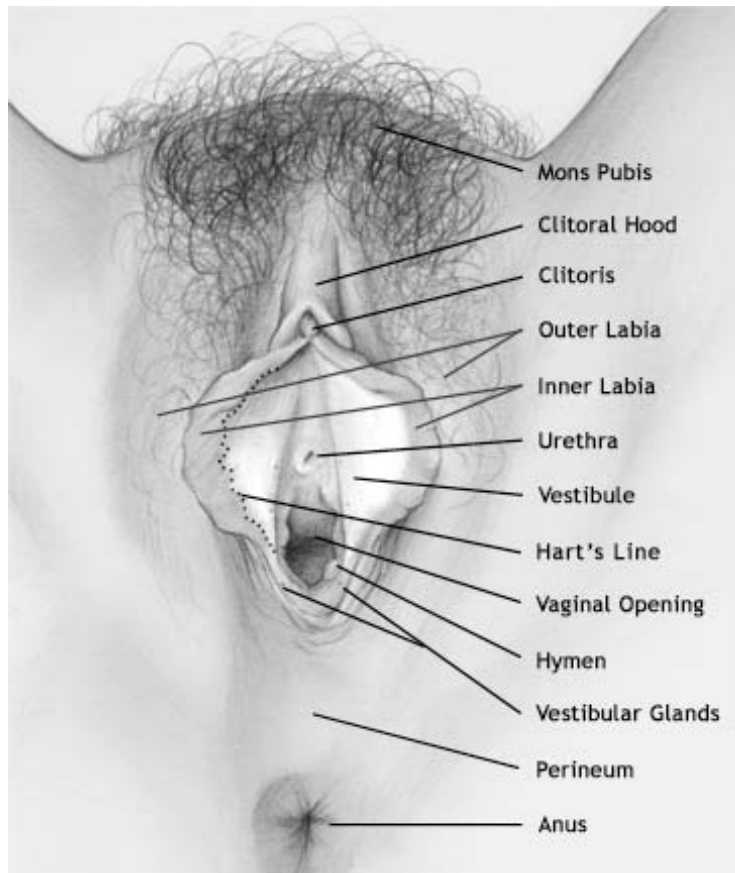
¿Qué es?

La vulva es el órgano genital externo femenino. Es la región limitada por el monte de venus (parche adiposo cubierto de vello), las ingles y el ano. Tiene labios externos (labios mayores) que se encuentran cubiertos con vello, labios internos (labios menores) que no tienen vello, y la apertura vaginal. El tejido que rodea la apertura vaginal se llama vestíbulo.

Se usan muchos nombres diferentes para hacer referencia a esta región. Debido que los genitales femeninos, a diferencia de los masculinos, están escondidos, pueden parecer misteriosos y confundir. Es una buena idea conocer la propia vulva para eliminar este elemento de misterio. También es importante aprender los nombres correctos de los genitales, para poder comunicarse con su médico correctamente acerca de sus experiencias, sean estas placenteras o dolorosas.

¿Cómo sabemos qué es normal?

¡No sea tímida! Muchas mujeres logran conocer su vulva, ayudándose con un espejo. Esto puede realizarse de pie o en cuclillas. Examinar su vulva le permite reconocer las siguientes partes comunes:



- **Monte de Venus**

Este es un almohadón de grasa cubierto con vello que se encuentra sobre el pubis. La cantidad de vello puede variar entre personas y el mismo tiende a adelgazarse con el envejecimiento.

- **Labios**

Hay dos tipos diferentes de labios: los labios externos (mayores) son dos pliegues de piel y tejido graso, que esconden en mayor o menor medida el resto de la vulva. Están cubiertos con vello púbico luego de la pubertad. Pueden ser grandes o pequeños, cortos o largos, y también de diferente tamaño entre sí. Todas estas variantes son normales y son parte de lo que nos hace única a cada una. Son sexualmente sensibles y pueden hincharse cuando una mujer es estimulada. La vulva responde al estrógeno (una de las hormonas femeninas), y éste hace que los labios engruesen. A medida que los niveles de estrógeno cambian desde la infancia hasta la vejez, pasando por la pubertad, la vulva cambia su apariencia.

Los labios internos (menores) también son sensibles a la estimulación y aumentan su tamaño. Estos son pliegues de piel que se extienden desde el capuchón del clítoris hasta el borde de atrás de la vagina. Son más delgados porque no contienen tejido graso. Los labios pueden tener pequeñas glándulas sebáceas que parecen puntitos amarillos, o puede haber papilas, que son pequeñas proyecciones carnosas rosadas en la superficie más interna. Los labios internos pueden variar su color desde rosado hasta negro amarronado, dependiendo del color de piel de la mujer. Pueden ser lisos o rugosos. A veces sobresalen

- **Clítoris**

El clítoris se encuentra ubicado por debajo del sitio donde se reúnen los labios internos. La cabeza, o glande del clítoris, puede ser más pequeña que una arveja o incluso más grande que la punta del dedo. Su tamaño varía de persona en persona y puede tener diferentes niveles de sensibilidad. El clítoris es similar al pene masculino; se vuelve erecto durante la estimulación sexual.

- **Vestíbulo**

Se llama vestíbulo al área que queda por dentro de los labios internos, rodeando el orificio de la vagina. Suele ser una zona húmeda. Un gran número de glándulas desemboca en esta zona para producir secreciones que incrementan con la estimulación sexual. La uretra (estructura que conecta la vejiga con el exterior) también desemboca en esta región, justo por arriba del orificio vaginal. El himen en la infancia, es una membrana delgada que cubre parcialmente la vagina. En los adultos, restos himeneales forman un anillo que rodea la apertura de la vagina. La línea que marca la transición entre la piel de la vulva y la piel vestibular se conoce como “Línea de Hart”.

International Society for the Study of Vulvovaginal Disease
Patient Information Committee
Revised 2013
Illustration copyright 2003 Dawn Danby